

FÜL PROBLÉMÁK

TOKLÁSZ



Bevezetés:

A toklász a pázsítfűfélékhez tartozó gyomnövény, melynek elszáradó kalásza sok kellemetlenséget okozhat kutyánknak egy nyári séta után. Fűnyírás vagy fűkaszálás után sokszor nem szedik össze a levágott fűvet, melyben akár nagy mennyiségben is lehet toklász. A hosszú szőrökbe a toklász könnyen beleakad és az állat mozgásával egyre mélyebbre halad. Gyakran az ujjak közötti részbe hatol be, lógó fülű fajtákban a hallójáratba is bejuthat, bekerülhet a szembe, de tulajdonképpen bárhol befúródhat a kutya bőrén át.

Tünetek:

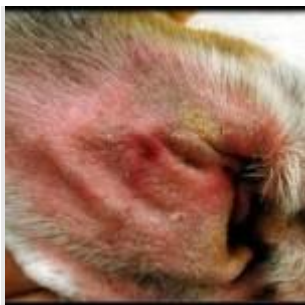A nyári séta után hirtelen jelentkező sántítás, lábvégnyalogatás látványos tünetek. A hallójáratba került toklász intenzív fejrázást, fülkapargatást idéz elő.

Megelőzés, Kezelés:

Toklászszezonban érdemes a lábvég ujjközötti részein és a fül belső részén lévő szőröket szinte kopaszra levágni. Ha lehet ne engedjük a kutyát olyan füves területekre, ami tele van toklással, vagy nemrégben kaszálták. Séta után nézzük át a kutya bundáját, és fésüljük át a szőrzetet.

Ha mégis megtörtént a baj és jelentkeznek a fenti tünetek, akkor mihamarabb érdemes a kutyát állatorvoshoz vinni. Az ujjközött befúródott toklást nem mindig egyszerű megtalálni. Sokszor a lábvéget kötözni kell, és a kialakult sipolynyílást helyileg és antibiotikummal kell ellátni. A hallójáratba került toklász akár a dobhártyát is elérheti, azt akár át is fúrhatja, ezért lényeges a minél gyorsabbi eltávolítás, ami után esetenként a kialakult hallójáratgyulladás is kezelni kell.

KÜLSŐ HALLÓJÁRAT GYULLADÁS (OTITIS EXTERNA)



Bevezetés:

A külső hallójárat gyulladása számos okból kialakulhat, és okozhat kellemetlen tüneteket. Létrejöhet allergiás alapon, fertőző ágensektől (baktériumok, gombák, atkák), és idegen anyagoktól (víz, toklász) is.

Tünetek:

A külső hallójárat és a fül bőre kipirult, váladékos, érzékeny, viszkető lehet.

Kezelés:

Az alap októl függően adunk fülcseppet, szükség esetén a fülváladékból laborvizsgálatot is végzünk. Egyes esetekben általános kezelésre is szükség lehet. Elhanyagolt esetben végső megoldásként, ha a konzervatív kezelés már nem tud sikeres lenni, akkor műtéti megoldások is felmerülhetnek.

KÖZÉPFÜLGYULLADÁS (OTITIS MEDIA)

**Bevezetés:**

Középfülgulladás létrejöhet külső hallójárat gyulladáshoz társulva, ha a dobhártya sérül, vagy ritkábban a középfül önálló megbetegedése esetén.

Tünetek:

A külső hallójárat gyulladásánál is hevesebb fülrázás, fülcsapkodás jellemző, sokszor a beteg fül felé irányuló fejdaltartással.

Kezelés:

Sérült dobhártya esetén helyileg és általánosan adott gyógyszerekkel kezelhetjük a gyulladást. Épp dobhártya esetén és makacs esetekben van, hogy csak műtétilag tisztítható ki a dobüreg.

BELSŐFÜL-GYULLADÁS (OTITIS INTERNA)

Bevezetés:

A belső fül gyulladása középfülgulladásához társulva, esetleg a garaton keresztüli befertőződéssel, vagy a belső fül önálló megbetegedésével jöhet létre.

Tünetek:

A középfülgulladásnál is súlyosabb tünetek jelentkeznek, a fejdaltartás mellett már egyensúlyzavar is kialakulhat, a beteg oldal felé jelentkező körmozgás vagy dőlés alakulhat ki, sőt oldalirányú szemrengés és egyéb szemtünetek is kialakulhatnak.

Kezelés:

A belsőfül gyulladás kezelése csak idejében megkezdett, hosszas gyógyszeres terápiával lehet sikeres, így fontos, hogy a fenti tünetek esetén minél hamarabb forduljunk állatorvoshoz.

VÉRÖMLENY A FÜLBEN (OTHAEMATOMA)

Bevezetés:

Fülrázás, fejcsapkodás után előfordulhat, hogy a fül bőre és a porcos alapja között egy kapilláris elreped és egy vérömlenyt alakít ki.

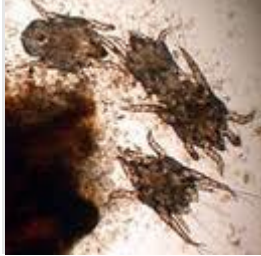
Tünetek:

A fülön ilyenkor egy hullámzó tapintatú duzzanatot látunk, amely súlyánál fogva is további fülrázást tart fenn. Sokszor hallójárat-gyulladás az oka a fülrázásnak.

Kezelés:

Kiseb bevérzés magától is felszívódhat, de ha az egész fül feltelik vérrel, akkor általában csak műtéti megoldás lehet végleges.

FÜLRÜHÖSSÉG

**Bevezetés:**

A macskák külső hallójárat gyulladásának leggyakoribb oka a fülatkák okozta fertőzés, amely ritkábban kutyákban és vadászgörényekben is előfordul. A mikroszkópikus nagyságú, pókformájú atkák a külső hallójárat bőrében apró járatokat ásva, abban táplálkoznak, a hallójárat mélyén petéket raknak.

Tünetek:

Az atkák fellazítják a hallójárat bőrét, majd ronda külső hallójárat gyulladást okoznak. Az atkák és a gyulladás miatt a fül rettenetesen viszket, az állatok folyamatosan fülüket piszkálhatják, vakarják. A fülben jellegzetes fekete, törmelékes váladék alakul ki, mely akár el is dugíthatja a hallójáratot.

Kezelés:

Fülrühösség esetén nem elég a külső hallójárat gyulladását fülcseppekkel kezelni, hanem az atkákat is el kell pusztítanunk. Atkaellenes fülcseppek mellett hosszabb hatású nyakra cseppentős atkaírtóra is szükség lehet, hogy a petékből kikelő atkákat véglegesen kipusztítsuk.